MedikCase

Система самостоятельной подготовки к аккредитации

ТОЛЬКО ДЛЯ ЛИЧНОГО ИСПОЛЬЗОВАНИЯ

Пластическая хирургия

Высшее образование | DOCX · PDF | Задач: 1 | Вопросов: 12

Сформировано: 21.11.2026, 04:39 МСК

ВАЖНАЯ ИНФОРМАЦИЯ ПЕРЕД НАЧАЛОМ

1

Материалы предназначены для одного покупателя

Используйте файлы только для личной подготовки. Не передавайте их третьим лицам, не публикуйте, не размещайте в открытом доступе и не перепродавайте полностью или частично.

2

Источник материалов - ФМЗА

Вопросы и ситуационные задачи получены только из опубликованных материалов Методического центра аккредитации специалистов.

Официальный сайт fmza.ru ›

3

Ответы можно проверить самостоятельно

Используйте комплект при прохождении репетиционного экзамена и убедитесь, что выбранные ответы совпадают с результатом официальной системы.

Открыть репетиционный экзамен ›

4

Состав материалов может обновляться

ФМЗА может изменять формулировки, порядок и состав заданий. Перед подготовкой используйте актуальную версию комплекта и сверяйтесь с официальным источником.

Важно: MedikCase систематизирует материалы ФМЗА для самостоятельной подготовки, не изменяя смысл вопросов и ответов. Актуальность комплекта можно проверить в официальном репетиционном экзамене.

Сайт, обновления и поддержка

- **medikcase.ru**
- Telegram: @medikcase
- **support@medikcase.ru**

Сайт

Telegram

Ситуационная задача 0002

12 вопросов · Пластическая хирургия · Высшее образование

1. УСЛОВИЕ СИТУАЦИОННОЙ ЗАДАЧИ

1.1. Ситуация

Женщина 35лет обратилась к врачу-пластическому хирургу.

1.2. Жалобы

На неэстетичный вид малых половых губ, неудовлетворенность качеством коитуса.

1.3. Анамнез заболевания

- Менструации с 12 лет, установились сразу, умеренные, по 4—5 16 дней, через 28 дней, регулярные, болезненные в первый день. После начала половой жизни и родов характер менструального цикла не изменялся. Последняя менструация 28 августа, в срок, без особенностей.
- Первая беременность — 2011 г. Наступила после отмены гормональной контрацепции. Беременность завершилась своевременными самопроизвольными родами в головном предлежании крупным плодом. Масса тела 4250 г, рост 51 см, мальчик, 8—9 баллов по шкале Апгар. Выписана с ребенком домой на 3-е сутки. Кормила ребенка грудью до 2 лет. Вторая беременность — 2015 г. Беременность завершилась своевременными самопроизвольными родами в головном предлежании . Масса тела 3750 г, рост 50 см, мальчик, 8—9 баллов по шкале Апгар. Выписана с ребенком домой на 2-е сутки.).

1.4. Анамнез жизни

Росла и развивалась без особенностей.

1.5. Объективный статус

- Состояние удовлетворительное. Вес 55 кг, рост 167 см. Температура тела 36,6°С.
- Кожные покровы и видимые слизистые физиологической окраски.
- Дыхание через нос свободное. Грудная клетка правильной формы, симметричная. Над- и подключичные ямки умеренно выражены, одинаковы с обеих сторон, межреберные промежутки не расширены. Тип дыхания грудной, дыхательные движения ритмичные, средней глубины, обе половины грудной клетки одинаково участвуют в акте дыхания. ЧД – 16 в минуту.
- При пальпации грудная клетка упругая, податливая, безболезненная. Молочные железы симметричны, без визуальных и пальпаторных симптомов опухолевой и иной патологии. Голосовое дрожание выражено умеренно, одинаково на симметричных участках грудной клетки. Перкуссия легких. Сравнительная перкуссия: над всей грудной клеткой в проекции легких определяется коробочный легочный звук. Границы лёгких в пределах нормы справа. Аускультация. Над всей поверхностью грудной клетки в проекции легких определяется везикулярное дыхание, хрипов нет, ЧДД 16 уд в мин. Ро2 98%
- Гемодинамические показатели стабильные, тоны сердца ясные, ритм правильный, ЧСС 75 уд в мин, АД 110/70 мм.рт.ст.

- Живот не вздут, не напряжен, при пальпации безболезненный. Перитонеальных симптомов нет. Мочеиспускание самостоятельное, в достаточном количестве, стул регулярный.

*

1. План обследования

Вопрос 1

К основным методам обследования для постановки диагноза относится

1. **визуальный осмотр**
2. анализ крови, на количественное содержание половых гормонов
3. УЗИ органов малого таза
4. осмотр в зеркалах

Правильный ответ:
1 - визуальный осмотр

ОБОСНОВАНИЕ

На основании осмотра определяется предварительный диагноз

Курс пластической хирургии: Руководство для врачей. В 2 т. / Под ред. К. П. Пшениснова

ТОМ 2, Часть 5. Туловище и нижняя конечность

Глава 5.5 Генитоуринарная реконструкция и эстетика наружных половых органов; стр. 1181

3. Результаты обследования

3.1. Визуальный осмотр

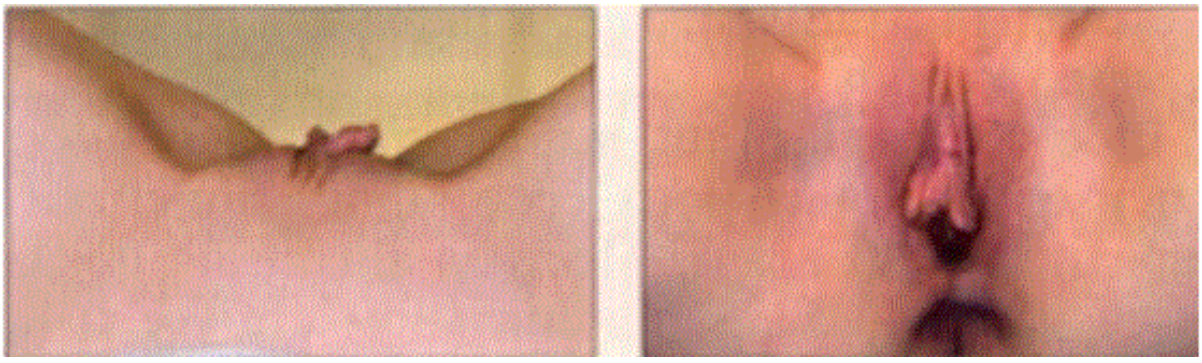

Визуальный осмотр

Наружные половые органы развиты правильно. Оволосение по женскому типу. Отмечается гипертрофия малых половых губ, с обеих сторон..Края малых половых губ пигментированы. Расстояние от средней линии до наиболее выступающей точки малых половых губ, с обеих сторон, составляют 7 см, и 9 см соответственно. В области верхней комиссуры имеются дополнительные складки, более выраженные слева. Область ануса и больших половых губ без видимых патологических изменений. Осмотр

в зеркалах: Слизистая входа во влагалище обычного цвета, умеренно влажная. Шейка матки цилиндрической формы, без воспалительных признаков. Наружный зев закрыт, овальной формы. Слизистая влагалища обычной окраски, без изъязвлений.

3.2. Осмотр в зеркалах

Осмотр в зеркалах: Слизистая входа во влагалище обычного цвета, умеренно влажная. Шейка матки цилиндрической формы, без воспалительных признаков. Наружный зев закрыт, овальной формы. Слизистая влагалища обычной окраски, без изъязвлений.

Вопрос 2

Наиболее информативным методом постановки диагноза является

1. **измерение длины половых губ**
2. скрининг ИППП
3. гистероскопия
4. кольпоскопия

Правильный ответ:
1 - измерение длины половых губ

ОБОСНОВАНИЕ

Измерение длины половых губ позволяет поставить диагноз гипертрофия малых половых губ и определить степень выраженности гипертрофии.

Курс пластической хирургии: Руководство для врачей. В 2 т. / Под ред. К. П. Пшениснова

ТОМ 2, Часть 5. Туловище и нижняя конечность

Глава 5.5 Генитоуринарная реконструкция и эстетика наружных половых органов; стр. 118

5. Результаты обследования

5.1. Измерение длины половых губ

Расстояние от средней линии до наиболее выступающей точки малых половых губ, с обеих сторон, составляют 7 см, и 9 см соответственно. В области верхней комиссуры имеются дополнительные складки, более выраженные слева.

5.3. Кольпоскопия

Патологических изменений не выявлено.

2. Диагноз

Вопрос 3

Наиболее вероятным диагнозом в данной клинической ситуации является

1. **Гипертрофия (элонгация) малых половых губ**
2. Ректоцеле
3. Лейкоплакия
4. Эндометриоз наружных половых органов

Правильный ответ:
1 - Гипертрофия (элонгация) малых половых губ

ОБОСНОВАНИЕ

1.Эстетические: пациентку не устраивает форма или размер малых половых губ, что доставляет психологический дискомфорт.

2. Медицинские: когда деформация или асимметрия малых половых губ возникла в результате родов или акушерских пособий. Также в эту группу можно отнести пациенток, у которых размер малых половых губ доставляет дискомфорт в повседневной жизни, связанный с ношением одежды, личной гигиеной и т. д.

3. Улучшение качества сексуальной жизни. Здесь, кроме увеличения малых половых губ, имеет значение избыток кожи в зоне клитора

Курс пластической хирургии: Руководство для врачей. В 2 т. / Под ред. К. П. Пшениснова

ТОМ 2, Часть 5. Туловище и нижняя конечность

Глава 5.5 Генитоуринарная реконструкция и эстетика наружных половых органов; стр. 1181

7. Диагноз

7.1. Гипертрофия (элонгация) малых половых губ

7.2. Лейкоплакия

3. Лечение

Вопрос 4

Пациентке показано _____ лечение

1. лазерное абляционное
2. медикаментозное
3. лазерное фракционное
4. **хирургическое**

Правильный ответ:
4 - хирургическое

ОБОСНОВАНИЕ

Гипертрофия малых половых губ и желание пациентки в совокупности являются показанием для хирургической коррекции

Курс пластической хирургии: Руководство для врачей. В 2 т. / Под ред. К. П. Пшениснова

ТОМ 2, Часть 5. Туловище и нижняя конечность

Глава 5.5 Генитоуринарная реконструкция и эстетика наружных половых органов; стр. 118

Вопрос 5

Хирургическое лечение пациентки заключается в

1. **резекции малых половых губ (редукционной лабиопластике)**
2. липофиллинге малых половых губ
3. установке синтетического слинга
4. задней кольпоперинеолеваторопластике

Правильный ответ:
1 - резекции малых половых губ (редукционной лабиопластике)

ОБОСНОВАНИЕ

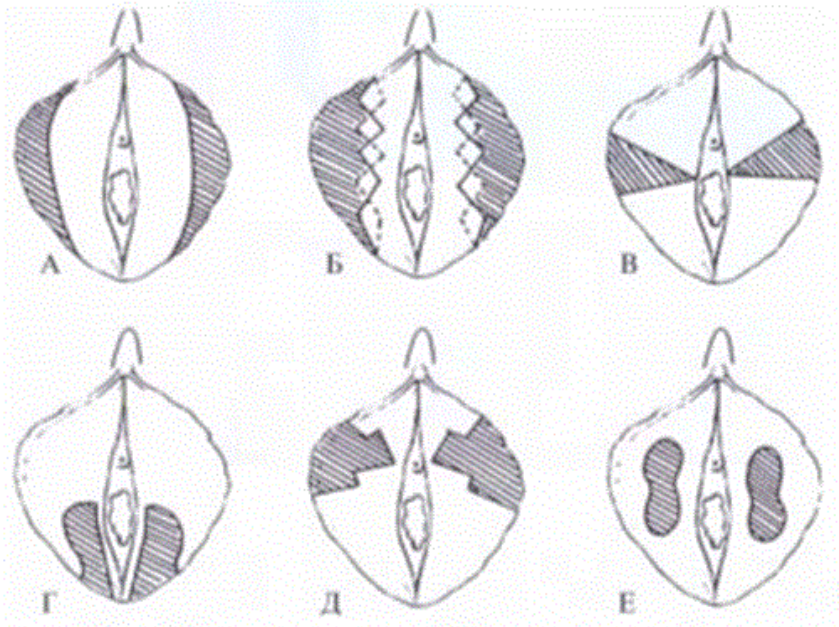

Рис. 5.5-46. Варианты резекции малых половых губ [63]: А — классическая V-образная резекция; Б — двусторонняя W-образная резекция; В — срединная клиновидная резекция; Г — нижняя клиновидная резекция; Д — верхняя клиновидная резекция с Z-пластикой; Е — деэпидермизированные срединные лоскуты

Justification

Курс пластической хирургии: Руководство для врачей. В 2 т. / Под ред. К. П. Пшениснова

ТОМ 2, Часть 5. Туловище и нижняя конечность

Глава 5.5 Генитоуринарная реконструкция и эстетика наружных половых органов; стр. 1181

Вопрос 6

Лечение пациентки должно проводится в условиях

1. кабинета пластического хирурга
2. **стационара**
3. дневного стационара
4. поликлиники

Правильный ответ:
2 - стационара

ОБОСНОВАНИЕ

Пластические операции выполняют в условиях стационара с лицензией на медицинскую деятельность по профилю «Пластическая хирургия»

Курс пластической хирургии: Руководство для врачей. В 2 т. / Под ред. К. П. Пшениснова

ТОМ 2, Часть 5. Туловище и нижняя конечность

Глава 5.5 Генитоуринарная реконструкция и эстетика наружных половых органов; стр. 1182

Вопрос 7

Пациентке показано редукционная лабиопластика в объеме

1. **классической V-образной резекции**
2. резекции одной половой губы
3. пластики преддверия влагалища
4. редукции препуция

Правильный ответ:
1 - классической V-образной резекции

ОБОСНОВАНИЕ

Необходимо выбрать один из видов резекции малых половых губ

Курс пластической хирургии: Руководство для врачей. В 2 т. / Под ред. К. П. Пшениснова

ТОМ 2, Часть 5. Туловище и нижняя конечность

Глава 5.5 Генитоуринарная реконструкция и эстетика наружных половых органов; стр. 1182

Вопрос 8

К группе препаратов, обязательно применяемым в послеоперационном периоде, относятся

1. бронхолитики
2. **нестероидные противовоспалительные средства**
3. ингибиторы протоновой помпы
4. муколитики

Правильный ответ:
2 - нестероидные противовоспалительные средства

ОБОСНОВАНИЕ

Для снижения отека и болевых ощущений в области операции необходимо назначить нестероидные противовоспалительные препараты на 3-5 дней

Курс пластической хирургии: Руководство для врачей. В 2 т. / Под ред. К. П. Пшениснова

ТОМ 2, Часть 5. Туловище и нижняя конечность

Глава 5.5 Генитоуринарная реконструкция и эстетика наружных половых органов; стр. 1184

Вопрос 9

Операцию необходимо проводить

1. **первые 2 недели овариально-менструального цикла**
2. после 25 дня овариально-менструального цикла
3. 1-3 день овариально-менструального цикла
4. 7-10 день овариально-менструального цикла

Правильный ответ:
1 - первые 2 недели овариально-менструального цикла

ОБОСНОВАНИЕ

Операцию необходимо провести в первые 2 недели овариально-менструального цикла

Курс пластической хирургии: Руководство для врачей. В 2 т. / Под ред. К. П. Пшениснова

ТОМ 2, Часть 5. Туловище и нижняя конечность

Глава 5.5 Генитоуринарная реконструкция и эстетика наружных половых органов; стр. 1181

4. Вариатив

Вопрос 10

Пациентке после выписки из стационара следует рекомендовать

1. **динамическое наблюдение**
2. курс антибактериальной терапии
3. самолечение
4. курс антикоагулянтной терапии

Правильный ответ:
1 - динамическое наблюдение

ОБОСНОВАНИЕ

После операции необходимо динамическое наблюдение с контролем состояния послеоперационного шва на 3 и 7 сутки

Курс пластической хирургии: Руководство для врачей. В 2 т. / Под ред. К. П. Пшениснова

ТОМ 2, Часть 5. Туловище и нижняя конечность

Глава 5.5 Генитоуринарная реконструкция и эстетика наружных половых органов; стр. 1183

Вопрос 11

Оценку результата коррекции следует проводить через _____ после коррекции

1. 1 год
2. 1 неделю
3. 6 месяцев
4. **1 месяц**

Правильный ответ:
4 - 1 месяц

ОБОСНОВАНИЕ

Оценку результатов оперативного вмешательства проводят после реабилитационного периода - 1 мес

Курс пластической хирургии: Руководство для врачей. В 2 т. / Под ред. К. П. Пшениснова

ТОМ 2, Часть 5. Туловище и нижняя конечность

Глава 5.5 Генитоуринарная реконструкция и эстетика наружных половых органов; стр. 1183

Вопрос 12

Перевязки заключаются в

1. применении антибактериальных мазей
2. **обмывании послеоперационной раны растворами антисептиков**
3. наложении (смене) стрипов
4. применении гормональных мазей

Правильный ответ:
2 - обмывании послеоперационной раны растворами антисептиков

ОБОСНОВАНИЕ

Обработка послеоперационного шва включает орошение антисептическим раствором 4-5 раз в день

Курс пластической хирургии: Руководство для врачей. В 2 т. / Под ред. К. П. Пшениснова

ТОМ 2, Часть 5. Туловище и нижняя конечность

Глава 5.5 Генитоуринарная реконструкция и эстетика наружных половых органов; стр. 1183